

Błony nasiatkówkowe – współczesne metody diagnostyki i leczenia

Epiretinal membranes – current diagnostics methods and surgical treatment

Magdalena Trębińska, Sławomir Cisiecki

Miejskie Centrum Medyczne im. dr. Karola Jonschera w Łodzi

Kierownik Oddziału: dr hab. n. med. Zofia Michalewska



NAJWAŻNIEJSZE

Witrektomia jest skuteczną metodą leczenia dającą poprawę anatomiczną i czynnościową u pacjentów z błonami nasiatkówkowymi.

HIGHLIGHTS

Vitrectomy improved anatomical and functional parameters in patients with ERM.

STRESZCZENIE

Błony nasiatkówkowe są częstym schorzeniem dotyczącym głównie osoby po 50. r.ż. Podstawową metodą obrazowania błon nasiatkówkowych jest optyczna koherentna tomografia, zaś metodę z wyboru w leczeniu objawowych błon nasiatkówkowych stanowi witrektomia. W niniejszym artykule omówiono zastosowanie witekтомii w leczeniu błon nasiatkówkowych z uwzględnieniem aktualnego stanu wiedzy na temat wskazań do leczenia operacyjnego oraz możliwych powikłań pooperacyjnych.

Słowa kluczowe: błony nasiatkówkowe, witrektomia, ILM

ABSTRACT

Epiretinal membranes occur in population over 50 years old. Optical coherence tomography has become a useful tool in diagnosis of this condition. Pars plana vitrectomy is a standard procedure in treatment of epiretinal membranes. The aim of this article is to present a current state of knowledge about surgical treatment and its complications.

Key words: epiretinal membranes, vitrectomy, ILM

WPROWADZENIE

Błony nasiatkówkowe (ERM, *epiretinal membranes*) są cienkimi, włóknistymi strukturami, które powstają na wewnętrznej powierzchni siatkówki. Schorzenie to może mieć charakter pierwotny i nie być związane z żadnymi innymi chorobami siatkówki. Błony o charakterze wtórnym natomiast współwystępują z innymi patologiami siatkówki, takimi jak: retinopatia proliferacyjna, zaburzenia krążenia naczyniowego, urazy, po zabiegach wewnątrzgałkowych, w otworach i odwarstwieniach siatkówki. Stopień nasilenia objawów, tj. pogorszenie ostrości wzroku oraz zniekształcenie obrazu, zależą od stopnia zaawansowania błony nasiatkówkowej – od jej umiejscowienia, grubości, a także zniekształcenia i pogrubienia leżącej poniżej siatkówki.

Patogeneza błon nasiatkówkowych nie jest do końca wyjaśniona. Uważa się, że za powstawanie błon nasiatkówkowych odpowiedzialne są zmiany na pograniczu szklistkowo-siatkówkowym [1], ale także zmiany śródsiatkówkowe przypominające procesy zachodzące w przewlekłym niedokrwieniu [2].

Według ogólnie przyjętej teorii formowanie błon nasiatkówkowych ma ścisły związek z tylnym odłączeniem ciała szklistego. Podczas procesu odłączania szklistki na powierzchni błony granicznej wewnętrznej siatkówki pozostają resztki kory ciała szklistego zawierające elementy komórkowe, które następnie mogą proliferować i ulegać metaplastji, co stanowi swego rodzaju rusztowanie dla formowania błon nasiatkówkowych [1].

Najnowsze doniesienia sugerują udział niedokrwienia w procesie powstawania błon nasiatkówkowych. Potwierdzeniem tego mogą być zmiany naczyniowe, które opisuje się w przebiegu błon nasiatkówkowych (tj. zwężenie i kręty przebieg naczyń). Ponadto obkurczanie się błony i wtórne do tego pociąganie naczyń jest odpowiedzialne za zmniejszenie przepływu naczyniowego [2].

Wygląd błon nasiatkówkowych, a także ich skład komórkowy są uwarunkowane przede wszystkim ich etiologią.

DIAGNOSTYKA

Od czasu wprowadzenia optycznej koherentnej tomografii komputerowej (OCT, *optical coherence tomography*) do obrazowania siatkówki, na początku lat 90. ubiegłego stulecia, nastąpił niezwykle szybki rozwój tej techniki, co pozwala na otrzymywanie obrazów siatkówki o bardzo wysokiej rozdzielczości. Zastosowanie lasera strojonego jako źródła światła w aparatach OCT nowej generacji, tzw. *swept-source OCT*, umożliwia obrazowanie tkanek z rozdzielczością do 1 μm i z szybkością odczytu sięgającą 100 000 skanów na sekundę. Dzięki temu poszczególne warstwy siatkówki mogą być obrazowane z większą dokładnością, dodatkowo aparaty te umożliwiają obrazowanie granicy szklistkowo-siatkówkowej, a także naczyniówki.

Na podstawie badania OCT rozpoznanie błony nasiatkówkowej można postawić już przy niewielkim jej zaawansowaniu. W OCT błona nasiatkówkowa ma charakter cienkiej hiperrefleksyjnej struktury położonej z przodu od błony granicznej wewnętrznej siatkówki. Cechy morfologiczne towarzyszące błonie to: zniekształcenie lub zniesienie fizjologicznego zagłębienia siatkówki w dołku, pofałdowanie wewnętrznych warstw siatkówki oraz zwiększenie centralnej grubości siatkówki. Ponadto często obserwuje się obecność przestrzeni torbielowatych czy też zmiany w zewnętrznych warstwach siatkówki (uszkodzenia w warstwie fotoreceptorów, zmiany na poziomie nabłonka barwnikowego pod postacią złogów materiału pseudożółtkowatego).

Ze względu na nieinwazyjny charakter OCT zastępuje obecnie angiografię fluoresceinową, która wymaga podania kontrastu i nie jest już powszechnie stosowana w rozpoznawaniu błon nasiatkówkowych. Dodatkowo dzięki badaniu OCT możemy uzyskać dokładną mapę topograficzną grubości siatkówki, a także trójwymiarowe rekonstrukcje skanowanego obszaru, co jest przydatne w planowaniu leczenia operacyjnego.

LECZENIE BŁON NASIATKÓWKOWYCH

Witrektomia jest leczeniem z wyboru u pacjentów z pogorszeniem widzenia i metamorfopsjami (zniekształceniem obrazu) spowodowanymi występowaniem błon nasiatkówkowych. Podczas międzynarodowego kongresu Europejskiego Towarzystwa Szklistkowo-Siatkówkowego w 2012 r. przedstawiono wyniki wielośrodkowego badania, w którym skoncentrowano się na porównaniu różnych metod leczenia błon nasiatkówkowych. Na jego podstawie wysunięto wniosek o najwyższej skuteczności witrektomii w porównaniu z innymi metodami, takimi jak podawanie doszklistkowo triamcynolonu czy inhibitorów wzrostu śródbłonka naczyń.

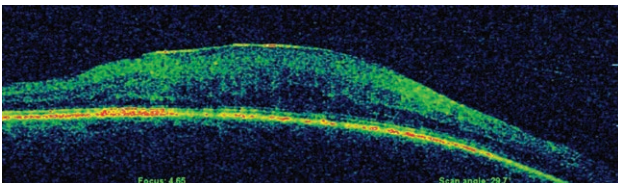
Mimo że od momentu pierwszego operacyjnego usunięcia błon nasiatkówkowych upłynęło wiele czasu (Machamer, lata 70. ubiegłego wieku), do tej pory nie ustalono jednoznacznych kryteriów kwalifikujących pacjentów do zabiegu. Pod uwagę należy przede wszystkim brać zaawansowanie zmian morfologii siatkówki, a także ostrość wzroku. Towarzyszące błonom nasiatkówkowym zmiany morfologii siatkówki obejmują zwiększenie jej centralnej grubości, obecność śródsiatkówkowych przestrzeni płynowych czy też uszkodzenia w warstwie fotoreceptorów [3–5].

Ponadto należy pamiętać, że poprawa morfologii siatkówki w spektralnej optycznej koherentnej tomografii komputerowej (SOCT, *spectral optical coherence tomography*) nie zawsze wiąże się z poprawą funkcjonalną (polepszenie ostrości wzroku), co wskazuje na złożony patomechanizm błon. Dotychczas większość prac jako podstawowe kry-

terium kwalifikacji pacjentów do leczenia operacyjnego podaje ostrość wzroku poniżej 0,3 [6–8]. Postęp technologiczny (mniejsze narzędzia, bezszwowa witrektomia) i związany z nim mniejszy uraz okołoperacyjny pozwalają na bezpieczne leczenie pacjentów z lepszą ostrością wzroku. Średni zakres poprawy ostrości wzroku po leczeniu operacyjnym wynosi 2–3 linie na tablicy Snellena [6–8]. Należy jednak pamiętać, że poprawa ostrości wzroku ma charakter stopniowy i zwykle stabilizacja widzenia następuje po blisko 12 miesiącach od zabiegu. Na ogół większą poprawę osiąga się u pacjentów z gorszą wyjściową ostrością wzroku. W dłuższym okresie obserwacji lepszy wynik funkcjonalny uzyskują zaś osoby z lepszą wyjściową ostrością wzroku.

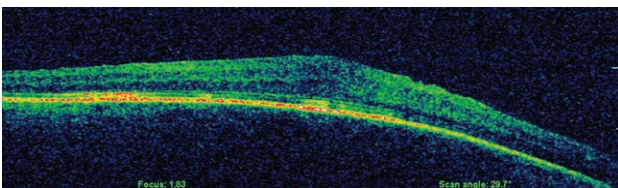
RYCINA 1

Skan SOCT z widoczną na powierzchni siatkówki błoną nasiatkówkową. Zauważalne zniekształcenie konturu dołka oraz zwiększenie centralnej grubości siatkówki.



RYCINA 2

Skan SOCT po przeprowadzonym zabiegu witrektomii z powodu ERM. Kontur dołka nadal pozostaje zniekształcony, ale widoczne jest stopniowe zmniejszenie centralnej grubości siatkówki.



Kontrowersji dotyczących leczenia operacyjnego błon jest nadal wiele. Po pierwsze, należy odpowiedzieć na pytanie, kiedy najlepiej usuwać błony nasiatkówkowe. Czy decyzja o leczeniu operacyjnym powinna zostać podjęta natychmiast po rozpoznaniu, czy można ją odroczyć w czasie? Należy zdawać sobie sprawę, że nie wszystkie błony nasiatkówkowe są objawowe. Błony o niskim stopniu zaawansowania mogą w ogóle nie dawać objawów subiektywnych. Ponadto naturalny przebieg choroby jest powolny. W 24-miesięcznym okresie obserwacji Byon i wsp. nie zauważyły istotnego obniżenia ostrości wzroku [9].

W badaniu Hiscotta i wsp. zaobserwowano, że usunięcie „starszych” błon nasiatkówkowych, tzn. stwierdzonych co najmniej rok wcześniej, niż przeprowadzono zabieg, jest prostsze, co ma związek z ich konsystencją, na którą wpływa skład komórkowy błon. Starsze błony zawierają bowiem mniej elementów komórkowych, a więcej składników macierzy pozakomórkowej, takich jak kolagen, i są łatwiejsze do oddzielenia od powierzchni siatkówki [10].

Wcześniejsze badania, m.in. badanie Michelsa, sugerowały, że gorsze wyniki czynnościowe uzyskiwali pacjenci, u których błony nasiatkówkowe stwierdzono po upływie powyżej roku od operacji [11]. Podobne wnioski wyciągnęli Rahman i Stephenson, a przeprowadzona przez nich retrospektywna analiza grupy pacjentów z ERM wykazała, że wcześniejsze podjęcie leczenia chirurgicznego skutkuje szybszą poprawą ostrości wzroku i – w rezultacie – lepszą końcową ostrością wzroku [12].

W najnowszej pracy, opublikowanej przez Kofoda i wsp. w 2015 r., udowodniono, że opóźnienie decyzji o przeprowadzeniu leczenia w porównaniu z grupą kontrolną nie wiąże się z gorszym rokowaniem [13]. Spostrzeżenie to wydaje się niezwykle interesujące.

Podczas standardowego zabiegu przez część płaską ciała rzęskowego błona nasiatkówkowa jest wybarwiana za pomocą specjalnych barwników, takich jak: zieleń indocyjaninowa (ICG), błękit trypanu (TB), błękit brylantowy (BB), a ostatnio również barwniki na bazie luteiny. Barwniki te charakteryzują się różnym stopniem powinowactwa do błon nasiatkówkowych, a także różną toksycznością. Stosowanie zieleni indocyjaninowej ma tyle samo przeciwników co zwolenników.

Haritoglou i wsp. w swoich badaniach sugerowali niekorzystny wpływ ICG na końcowy wynik leczenia [14]. Podobnie Garweg i wsp. opisywali ubytki w polu widzenia po chirurgii błon nasiatkówkowych z wykorzystaniem ICG [15]. Doniesień tych nie potwierdzają obserwacje Hillenkampa i wsp. [16].

Obecnie często stosowanym barwnikiem jest błękit trypanu, który ma duże powinowactwo do komórek glejowych stanowiących integralną część błon nasiatkówkowych przy stosunkowo niewielkiej toksyczności.

USUWANIE BŁONY GRANICZNEJ WEWNĘTRZNEJ

Kolejnym ważnym pytaniem stawianym przez wielu chirurgów witreoretinalnych jest celowość usuwania błony granicznej wewnętrznej (ILM, *inner limiting membrane*). Początkowo podczas usuwania błon nasiatkówkowych nie usuwano rutynowo ILM. Częstość nawrotów w tym przypadku wynosiła ok. 6% w przypadku błon samoistnych [17, 18] i nawet do 30% w błonach o charakterze wtórnym [19], przy czym większą częstość nawrotów odnotowano u osób młodszych [20].

Michels zaobserwował, że lepsze wyniki czynnościowe osiągnano u pacjentów, u których w preparatach pooperacyjnych stwierdzono obecność fragmentów błony granicznej wewnętrznej [11]. Usuwanie ILM może więc ograniczyć nawrót proliferacji. Coraz częściej zatem podczas operacji jej zakres poszerza się o celowe usunięcie ILM. Jednakże należy pamiętać, że ILM jest integralną częścią siatkówki, a jej usunięcie może skutkować uszkodzeniami w obrębie warstwy włókien nerwowych. Wśród zaobserwowanych na podstawie SOCT zmian morfologicznych siatkówki możemy wymienić zmiany pojawiające się w krótkim okresie po zabiegu (1–2 miesiące), tzw. obrzęk łukowatej warstwy włókien nerwowych (SANFL), a także zmiany późne (pojawiające się powyżej 3 miesięcy od zabiegu) pod postacią rozlanego obrzęku warstwy włókien nerwowych (DONFL). Zmiany te nie wpływają jednak na końcowy wynik funkcjonalny [21, 22]. Ponadto rzadkim powikłaniem obserwowanym pooperacyjnie może być ektopia dołka, co również wiąże się ze zmniejszeniem grubości warstwy włókien nerwowych w obszarze skroniowym [23].

INNE POWIKŁANIA PO LECZENIU OPERACYJNYM

Do powikłań towarzyszących leczeniu chirurgicznemu błon nasiatkówkowych należą: zaćma, jaskra wtórna czy przedarcia i odwarstwienia siatkówki. Zmętnienie soczewki stanowi najczęstsze powikłanie chirurgii witreoretinalnej, którego częstość według różnych autorów waha się

między 12% a 65% [9, 24–26]. Rozwój zaćmy jest również najczęstszą przyczyną braku poprawy ostrości wzroku po skutecznym leczeniu operacyjnym. Przyczyn zmętnienia jądra soczewki można upatrywać zarówno w bezpośredniej ekspozycji soczewki na światło mikroskopu podczas procedury operacyjnej, jak i w zwiększonym utlenowaniu białek soczewki, co jest spowodowane zwiększoną przepuszczalnością torby tylnej soczewki [26].

PODSUMOWANIE

Reasumując, mimo że witrektomia jest leczeniem z wyboru błon nasiatkówkowych, nie można przewidzieć ostatecznego wyniku leczenia ze względu na złożoną patogenezę błon nasiatkówkowych. Decyzja dotycząca momentu operacji powinna być podejmowana indywidualnie z uwzględnieniem potencjalnych korzyści i ryzyka związanych z samą interwencją.

Zdjęcia zamieszczone w artykule pochodzą z materiałów własnych autorów.

ADRES DO KORESPONDENCJI

lek. Magdalena Trębińska

Miejskie Centrum Medyczne im. dr. Karola Jonschera
93-113 Łódź, ul. Milionowa 14
e-mail: trebinskamagdalena@gmail.com

Piśmiennictwo

1. Foos RY. Vitreoretinal juncture; epiretinal membranes and vitreous. *Invest Ophthalmol Vis Sci* 1977; 16: 416-422.
2. Ducournau D, Ducournau Y. A closer look at the ILM. Removal of the ILM induces a cellular response that allows the retina to fight against edema. *Retinal Physician* 2008(suppl 6): 4-15.
3. Mori K, Gehlbach PL, Sano A, et al. Comparison of epiretinal membranes of differing pathogenesis using optical coherence tomography. *Retina* 2004; 24: 57-62.
4. Mitamura Y, Hirano K, Baba T, Yamamoto S. Correlation of visual recovery with presence of photoreceptor inner/outer segment junction in optical coherence images after epiretinal membrane surgery. *Br J Ophthalmol* 2009; 93: 171-175.
5. Suh MH, Seo JM, Park KH, Yu HG. Associations between macular findings by optical coherence tomography and visual outcomes after epiretinal membrane removal. *Am J Ophthalmol* 2009; 147: 473-480.
6. Rice TA, De Bustros S, Michels RG, et al. Prognostic factors in vitrectomy for epiretinal membranes of the macula. *Ophthalmology* 1986; 93: 602-610.
7. Michels RG. Vitreous surgery for macular pucker. *Am J Ophthalmol* 1981; 92: 628-639.
8. Grewing R, Mester U. Results of surgery for epiretinal membranes and their recurrences. *Br J Ophthalmol* 1996; 80: 323-326.
9. Byon IS, Jo SH, Kwon HJ, et al. Changes in Visual Acuity after Idiopathic Epiretinal Membrane Removal: Good versus Poor Preoperative Visual Acuity. *Ophthalmologica* 2015; 234: 127-134.
10. Hiscott PS, Grierson I, McLeod D. Natural history of fibrocellular epiretinal membranes: a quantitative, autoradiographic, and immunohistochemical study. *Br J Ophthalmol* 1985; 69: 810-823.

11. Michels RG. A clinical and histopathologic study of epiretinal membranes affecting the macula and removed by vitreous surgery. *Trans Am Ophthalmol Soc* 1982; 80: 580-656.
12. Rahman R, Stephenson J. Early surgery for epiretinal membrane preserves more vision for patients. *Eye (Lond)* 2014; 28(4): 410-414.
13. Kofod M, Christensen UC, la Cour M. Deferral of surgery for epiretinal membranes: Is it safe? Results of a randomised controlled trial. *Br J Ophthalmol* 2015; 100(5): 688-692.
14. Haritoglou C, Gandorfer A, Gass CA, et al. The effect of indocyanine-green on functional outcome of macular pucker surgery. *Am J Ophthalmol* 2003; 135(3): 328-337.
15. Garweg JG, Bergstein D, Windisch B, et al. Recovery of visual field and acuity after removal of epiretinal and inner limiting membranes. *Br J Ophthalmol* 2008; 92(2): 220-224.
16. Hillenkamp J, Saikia P, Herrmann WA, et al. Surgical removal of idiopathic epiretinal membrane with or without the assistance of indocyanine green: a randomised controlled clinical trial. *Graefes Arch Clin Exp Ophthalmol* 2007; 245(7): 973-979.
17. Michels RG. Vitrectomy for macular pucker. *Ophthalmology* 1984; 91: 1384-1388.
18. Margherio RR, Cox MS, Trese MT, et al. Removal of epimacular membranes. *Ophthalmology* 1985; 92: 1075-1083.
19. Margherio RR. Vitrectomy for macular pucker. *Ophthalmology* 1984; 91: 1387-1388.
20. Fang X, Chen Z, Weng Y, et al. Surgical outcome after removing of idiopathic macular epiretinal membrane in young patients. *Eye(Lond)* 2008; 22(11): 1430-1435.
21. Clark A, Balducci N, Pichi F, et al. Swelling of the arcuate nerve fiber layer after internal limiting membrane peeling. *Retina* 2012; 32: 1608-1613.
22. Tadayoni R, Paques M, Massin P, et al. Dissociated optic nerve fiber layer appearance of the fundus after idiopathic epiretinal membrane removal. *Ophthalmology* 2001; 108: 2279-2283.
23. Kumagai K, Ogino N, Furukaw M, et al. Retinal thickness after vitrectomy and internal limiting membrane peeling for macular hole and epiretinal membrane. *Clin Ophthalmol* 2012; 6: 679-688.
24. Wong JG, Sachdev N, Beaumont PE, et al. Visual outcomes following vitrectomy and peeling of epiretinal membrane. *Clin Experiment Ophthalmol* 2005; 33: 373-378.
25. De Bustros S, Thompson JT, Michels RG. Nuclear sclerosis after vitrectomy for idiopathic epiretinal membranes. *Am J Ophthalmol* 1988; 105: 160-164.
26. Thompson JT. The role of patient age and intraocular gases in cataract progression following vitrectomy for macular holes and epiretinal membranes. *Trans Am Ophthalmol Soc* 2003; 101: 485-498.